



Manipulación de columna vertebral

Spinal manipulation

Luis Enrique Jiménez Franco¹ 

¹ Universidad de Ciencias Médicas de Cienfuegos. Facultad de Ciencias Médicas Dr. Raúl Dorticós Torrado. Cienfuegos, Cuba.

Citación:

Jiménez-Franco LE.
Manipulación de
columna vertebral.
Revodosdic [Internet].
2021 [citado:
fecha de acceso];
4(2): e124 [aprox. 2 p.].




Cuerpo del artículo:

Paciente FJF, femenina, de 15 años de edad. Con antecedentes patológicos personales de salud. Recibió seguimiento por el servicio de Ortopedia y Traumatología del Hospital Pediátrico Universitario Paquito González Cueto de la provincia de Cienfuegos por molestias generales en la región torácica. Se realizó estudio radiológico que manifestó escoliosis de 34 grados de desviación desde T6 hasta L4 (figura 1). Se programa para cirugía electiva para corregir la patología. Los complementarios preoperatorios fueron normales. Se realizó manipulación de columna vertebral (artrodesis) por método convencional mediante incisión media posterior (figura 2) que implicó la colocación de dos varillas paralelas a la misma abarcando al extensión de la escoliosis (figura 3).


Correspondencia a:

Luis Enrique
Jiménez Franco
luis940@nauta.cu

Editora correctora:

Ismara 
Zamora León
Universidad de Ciencias
Médicas de Granma.

Revisado por:

Ariel 
Sosa Remón
Universidad de Ciencias
Médicas de Granma.

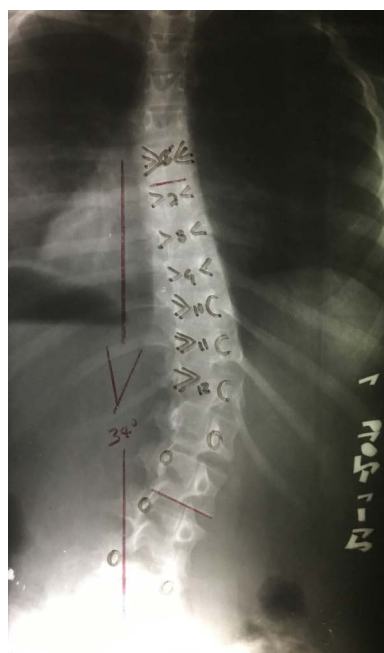


Figura 1.

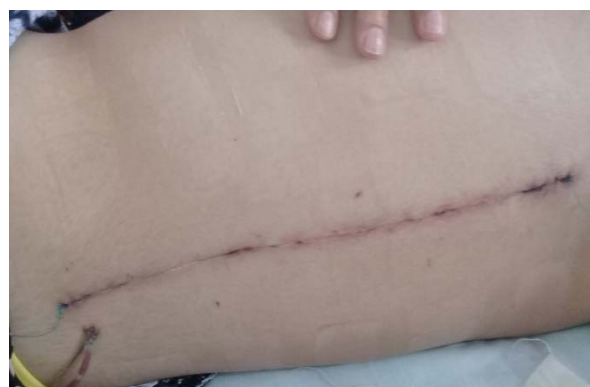

Figura 2.

Se emplearon tornillos de fijación perpendicular a los cuerpos de las vértebras T9, T12, L1, L2, L3 y L4 y ganchos laminares en los restantes cuerpos vertebrales (de T6 a T10). Se logró corregir el 100 % del defecto. El proceder quirúrgico contó con una duración de seis horas. Durante el mismo la paciente recibió transfusión de una unidad de glóbulos rojos. Una vez terminado el proceder, se trasladó a la paciente a la Unidad de Cuidados Intensivos donde permaneció por un día con evolución favorable. Se inició la movilización en sala abierta de manera exitosa. La estancia hospitalaria general fue de una semana. La paciente continuó recibiendo seguimiento por el servicio para velar por la evolución postoperatoria.

Recepción: 2021/03/16
Aceptación: 2021/04/09
Publicación: 2021/04/15



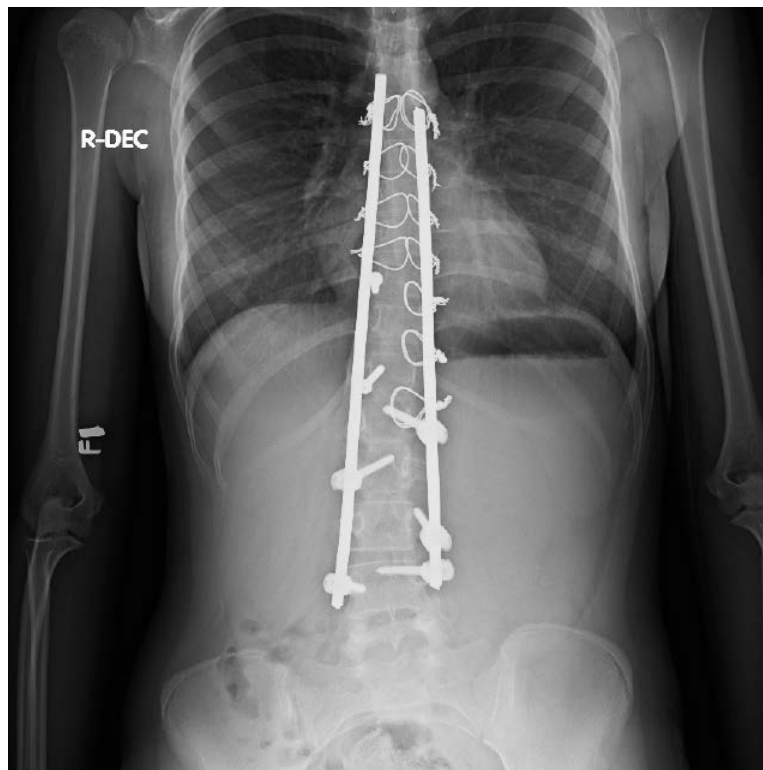


Figura 3.

CONFLICTO DE INTERESES

No se declara ningún conflicto de intereses.

FINANCIACIÓN

No se recibió financiación para el desarrollo del presente artículo.