



## Absceso de la mama derecha con necrosis periareolar

### *Right breast abscess with periareolar necrosis*

Royland Bejerano-Durán<sup>1</sup> 

<sup>1</sup>Universidad de Ciencias Médicas de La Habana. La Habana, Cuba.

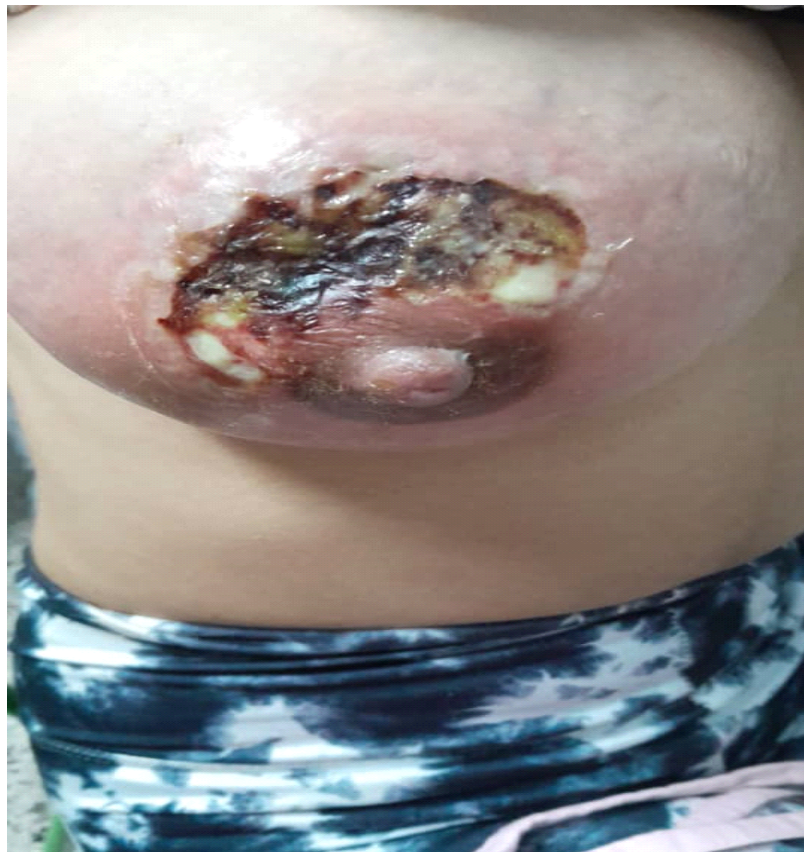**Citación:**  
Bejerano Durán R.  
Absceso de la mama  
con necrosis periareolar.  
Revodosdic [Internet].  
2025 [citado: fecha de  
acceso]; 8(2025): e528  
[aprox. 2 p.]. Disponible  
en: <https://revodosdic.sld.cu/index.php/revodosdic/article/view/528>




#### DESCRIPCIÓN DEL CASO

Paciente femenina de 20 años de edad, de tez blanca, sin antecedentes patológicos personales, de un mes de parida, se presenta a consulta de urgencias por aumento de tamaño de la mama derecha, dolor y secreción purulenta. Al examen físico, además, se constata aumento de la temperatura local a la palpación, necrosis periareolar en el cuadrante superior, presencia de esfacelos y drenaje de pus en algunos puntos. La paciente fue ingresada para tratamiento médico - quirúrgico, mantuvo estabilidad clínica y se recuperó satisfactoriamente. Se tuvo en cuenta la conformidad de la paciente para el uso de la imagen con fines científicos y se contó con la firma del consentimiento informado.

**Correspondencia a:**  
Royland Bejerano-Durán  
[roylandbejerano@gmail.com](mailto:roylandbejerano@gmail.com)



**Editora correctora:**  
MSc. Lic Ismara   
Zamora León  
Universidad de Ciencias  
Médicas de Granma.

**Recepción:** 2024/06/30  
**Aceptación:** 2024/12/11  
**Publicación:** 2025/01/16



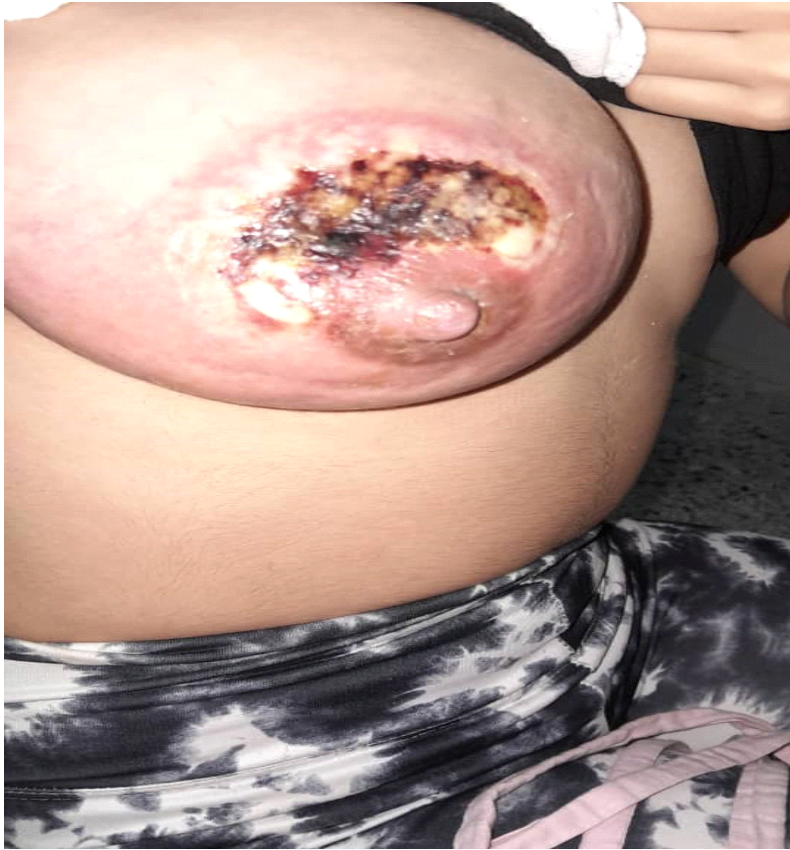

Figura 1. Se muestra absceso de la mama con necrosis del área

**DECLARACIÓN DE AUTORÍA:**

RBD: conceptualización; análisis formal; investigación; metodología; administración del proyecto; supervisión; redacción – borrador original; revisión y edición del manuscrito.

**DECLARACIÓN DE ORIGINALIDAD**

Este manuscrito no ha sido publicado total o parcialmente, ni está siendo evaluado por otra revista.

**DECLARACIÓN DE CONFLICTO DE INTERESES:**

El autor declara que no existe.

**DECLARACIÓN DE FINANZIACIÓN:**

El autor no recibió financiación para el desarrollo del presente artículo.